

Isospora belli UN COCCIDIO IMPORTANTE DE DIAGNOSTICAR (*Isospora belli* diagnose important coccidia)

Luis Eduardo Traviezo Valles

Universidad Centroccidental "Lisandro Alvarado". Decanato de Ciencias de la Salud.

Barquisimeto, estado Lara, Venezuela. ltravies@ucla.edu.ve

Enviado: 13/01/2014. Aprobado: 25/01/2014

La isosporiasis o isosporosis es una enfermedad que en el humano es producida por *Isospora belli*, su habitaad es el intestino delgado y la forma evolutiva infectante es el Ooquiste, el cual sale a través de las heces de la persona infectada, madurando en el medio ambiente, para luego contaminar alimentos, que al ser consumidos, infectarán a nuevas personas. Su sintomatología en inmunocompetentes generalmente es autolimitada, pudiendo presentarse dolor abdominal, nauseas, vómito, meteorismo, diarrea, anorexia, pérdida de peso y en algunos casos fiebre (en los primeros días). En inmunosuprimidos, los síntomas son más intensos y duraderos, tales como diarrea intensa (prolongada) y dolor abdominal severo^{1,2}.

DIAGNÓSTICO

Se realiza a través de un examen de heces directo con solución salina o concentrado con las técnicas de Faust o Ritchie (nunca con Kato), o también con examen del contenido duodenal, apreciándose los ooquistes que aparecen aproximadamente a partir del quinto día de la enfermedad, junto con los cristales de Charcot Leyden (destrucción de los eosinófilos).

Los ooquistes pueden ser ovoides o de aspecto fusiforme, de 20 a 30 μm de largo por 10 a 20 μm de ancho. Posee una pared de doble capa, observándose al principio, en su interior, una masa esférica granular con un núcleo redondo y claro, que luego madura y forma dos porciones, dando origen a dos esporoblastos, cada uno de los cuales desarrolla una pared gruesa para convertirse en esporas (esporoquistes), las cuales a su vez contendrán cuatro esporozoítos curvos cada esporoquiste (ocho esporozoítos por ooquistes)^{1,2}. Figuras 1-7.

1. Botero D, Restrepo M. 2004. Parasitosis Humanas, Editorial CIB, Bogotá, Colombia, pp. 79-81.
2. Becerril M. 2008. Parasitología Médica, McGraw-Hill Interamericana. México DF, pp. 87-90.

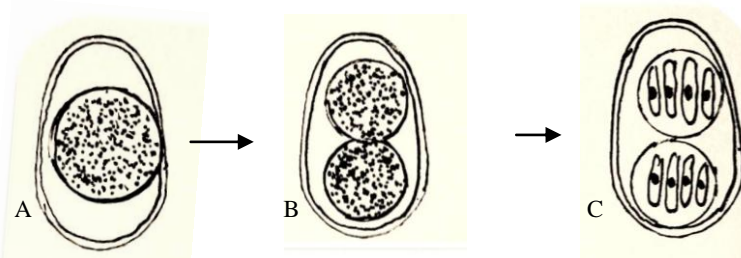


Figura 1. *Isospora belli*, maduración del Ooquistes, A) Esporoblasto único con contenido granular. B) Esporoblastos divididos con contenido granular. C) Ooquistes con dos esporoquistes cada uno con cuatro esporozoítos. Ciclo de maduración parecido al de *Toxoplasma gondii*, *Sarcocystis*, *Isospora hominis* y a otros coccidios.

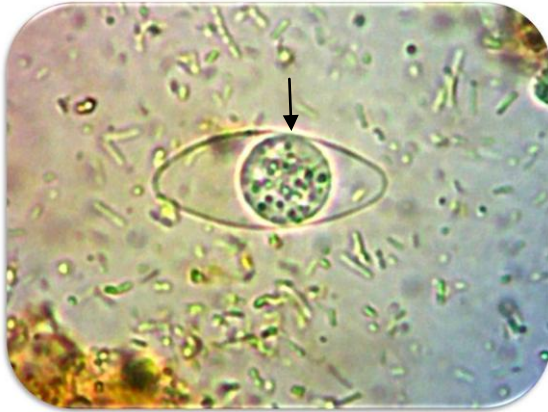

Figura 2. *Isospora belli*, Ooquiste con un Esporoblasto ↓. Objetivo de 40X. Solución de lugol

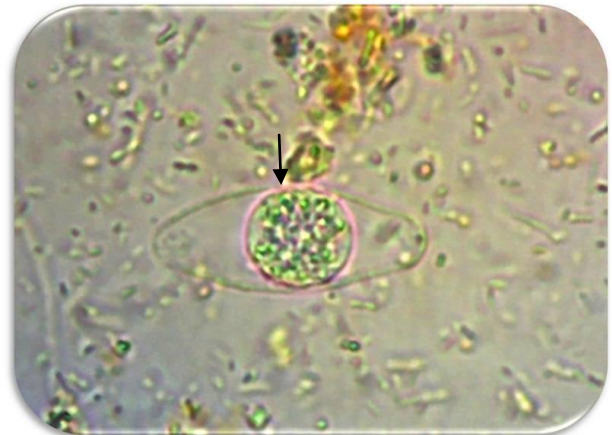


Figura 3. *Isospora belli*, Ooquiste con un Esporoblasto ↓. Objetivo de 40X. (Las estructuras de los ooquistes no se tiñen con lugol).

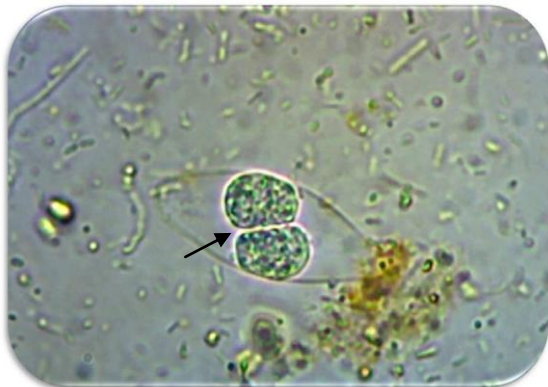


Figura 4. *Isospora belli*, Ooquiste con dos Esporoblastos (terminando la división →). Objetivo de 40X.

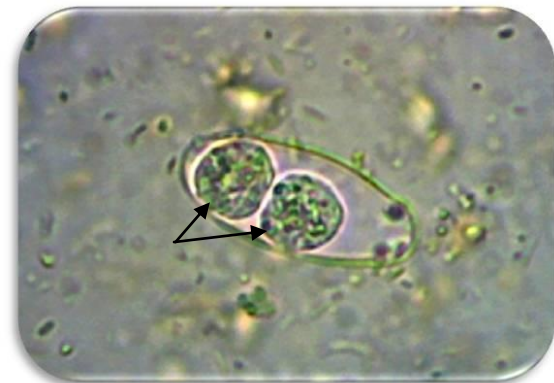

Figura 5. *Isospora belli*, Ooquiste con dos Esporoblastos → (terminada la división). Objetivo de 40X.

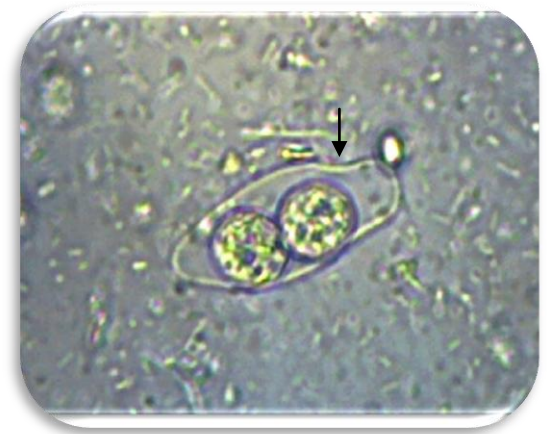

Figura 6. *Isospora belli*, Ooquiste u Oocisto con dos Esporoquistes, dentro de cada uno se desarrollaran cuatro esporozoitos, Se indica un extremo del Ooquiste más estrecho ↓. Objetivo de 40X.

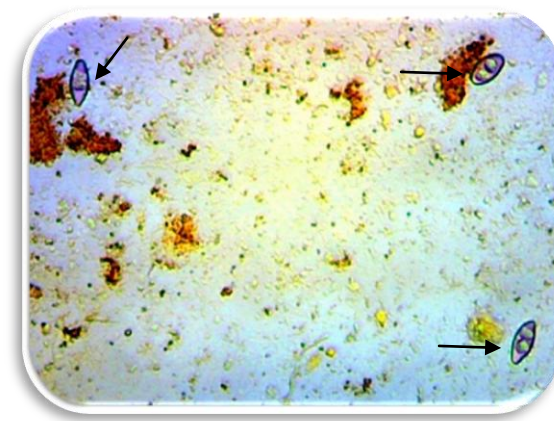


Figura 7. *Isospora belli*, Ooquiste con un Esporoblasto (parte izquierda de la imagen ↓) y dos Ooquistes con dos Esporoblastos en su interior (parte derecha de la imagen →). Objetivo de 10X.